放射線増感剤学術フォーラム2020

放射線増感剤SQAPの臨床応用における有効性

日本大学獣医放射線学研究室
中山智宏

2020年9月26日　ベルサール三田

SQAP放射線治療 症例数

289頭 (～2020/1)

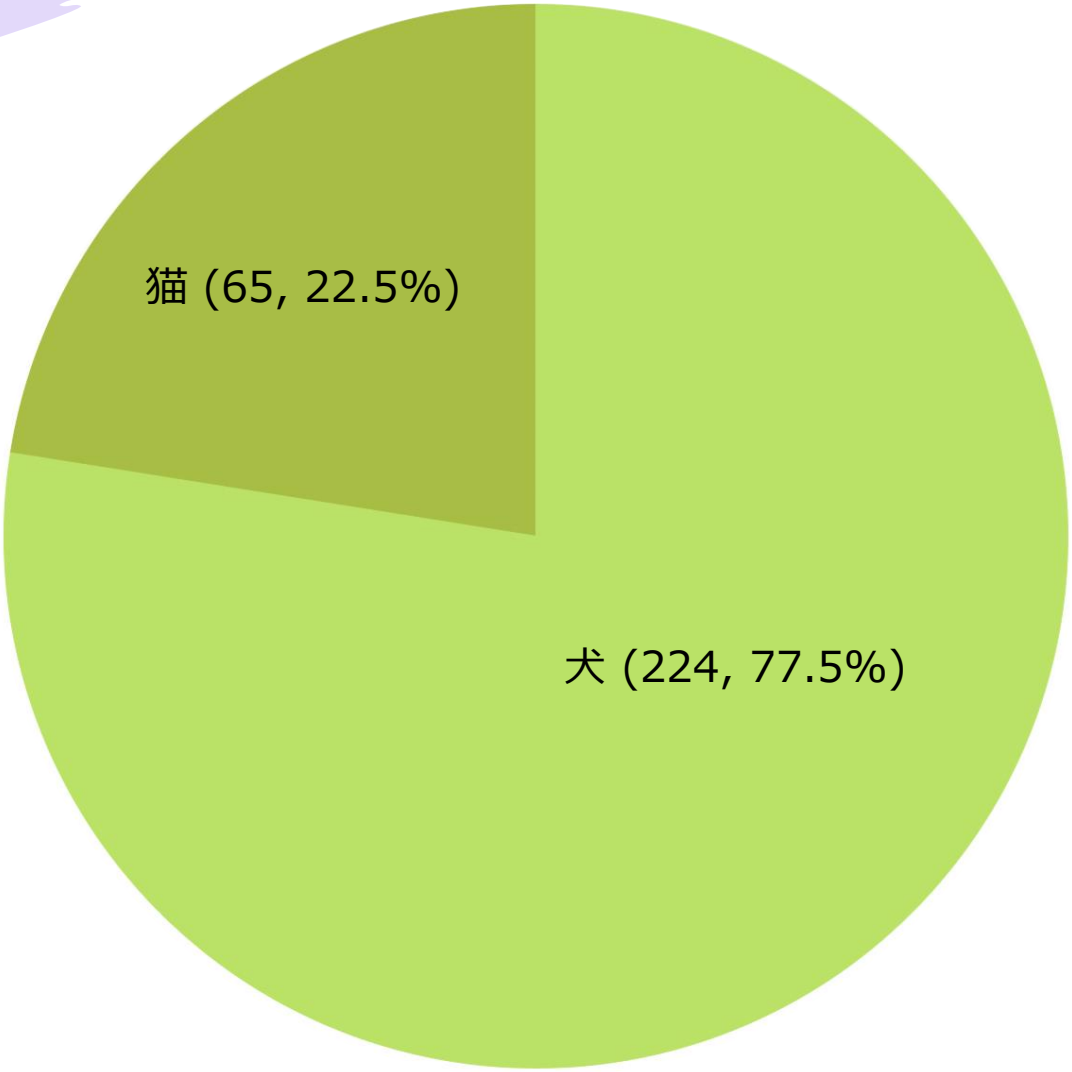

SQAP放射線治療 開始時の年齢（犬）

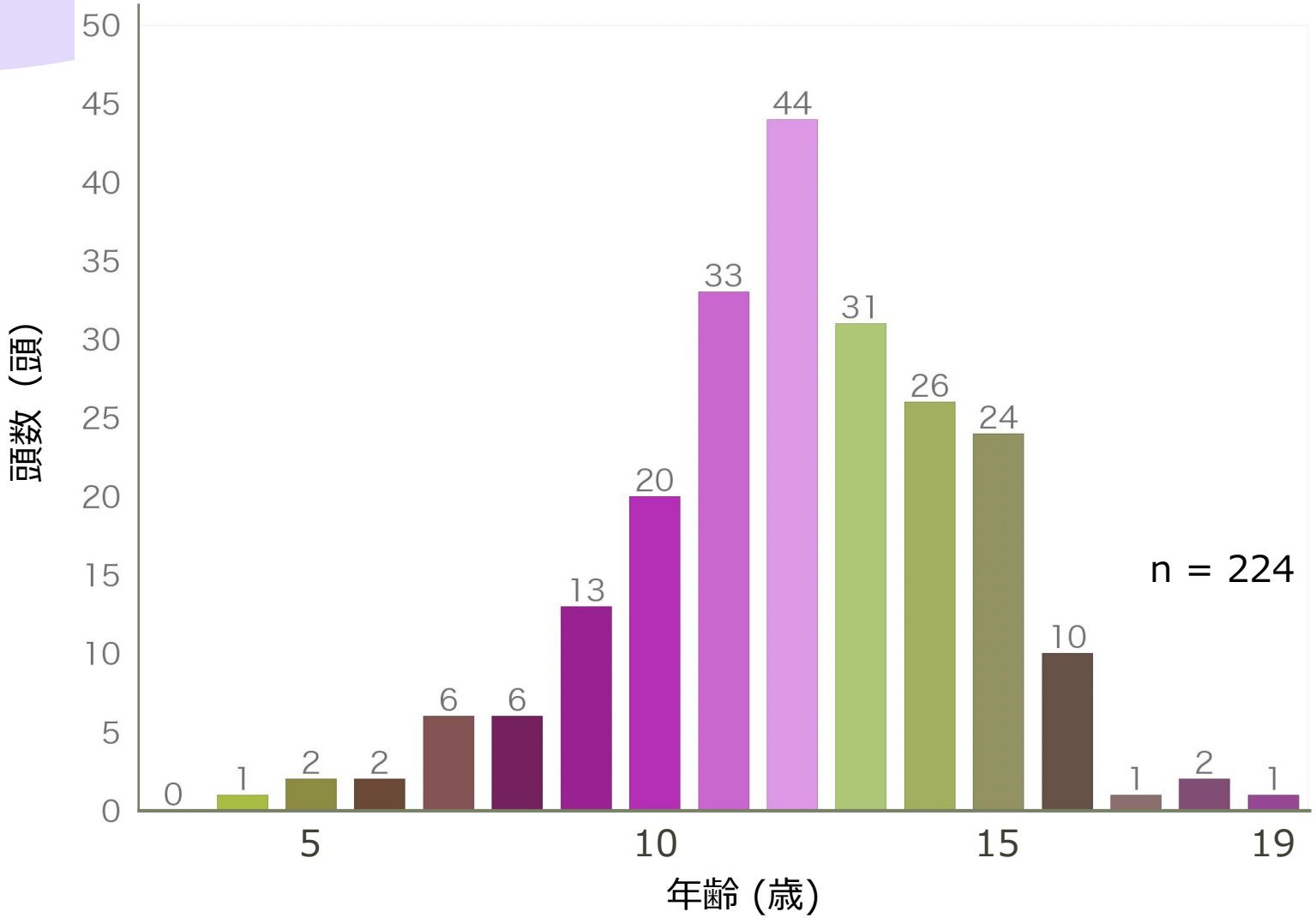

SQAP放射線治療 開始時の年齢（猫）

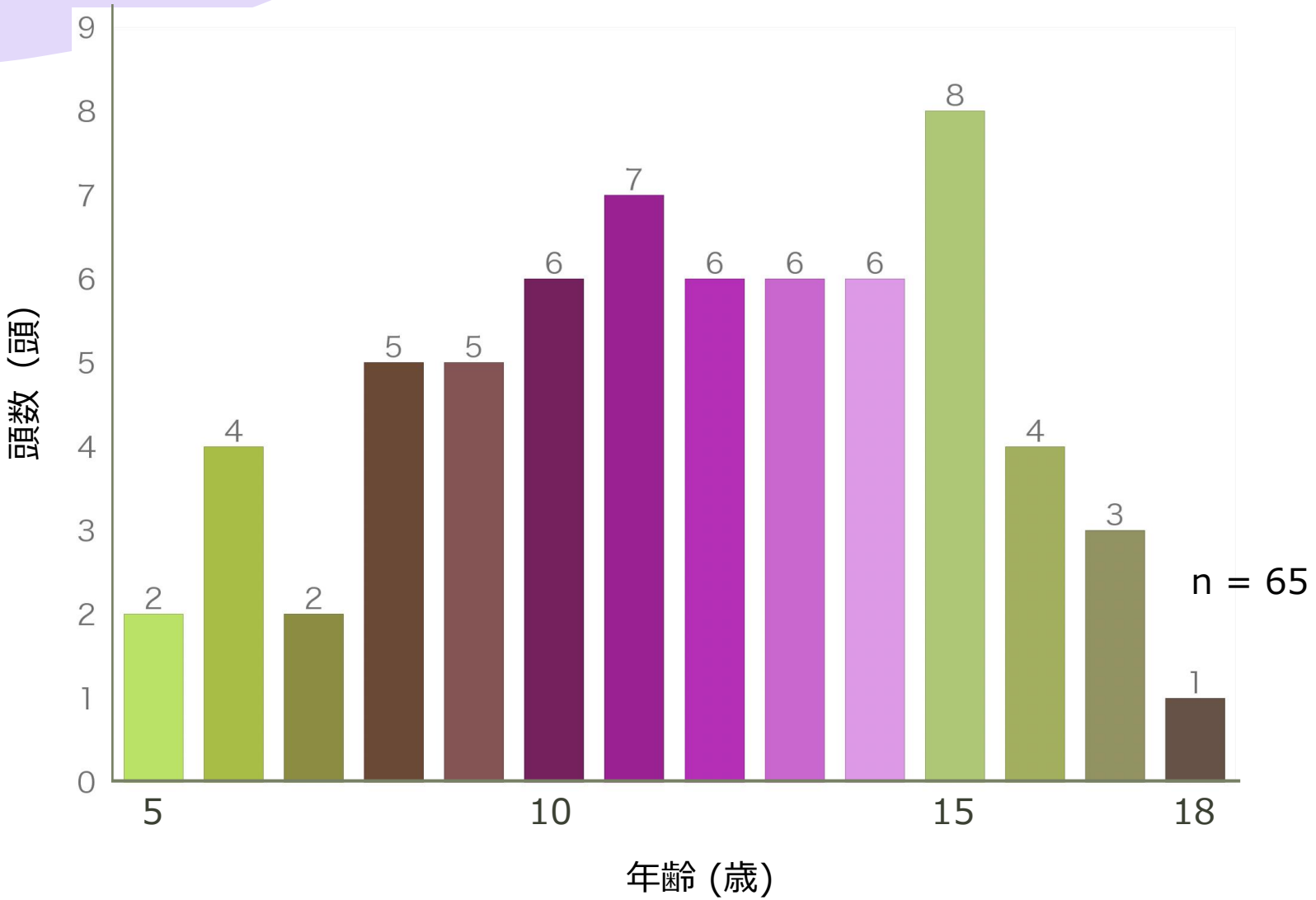

SQAP放射線治療

治療部位（犬）

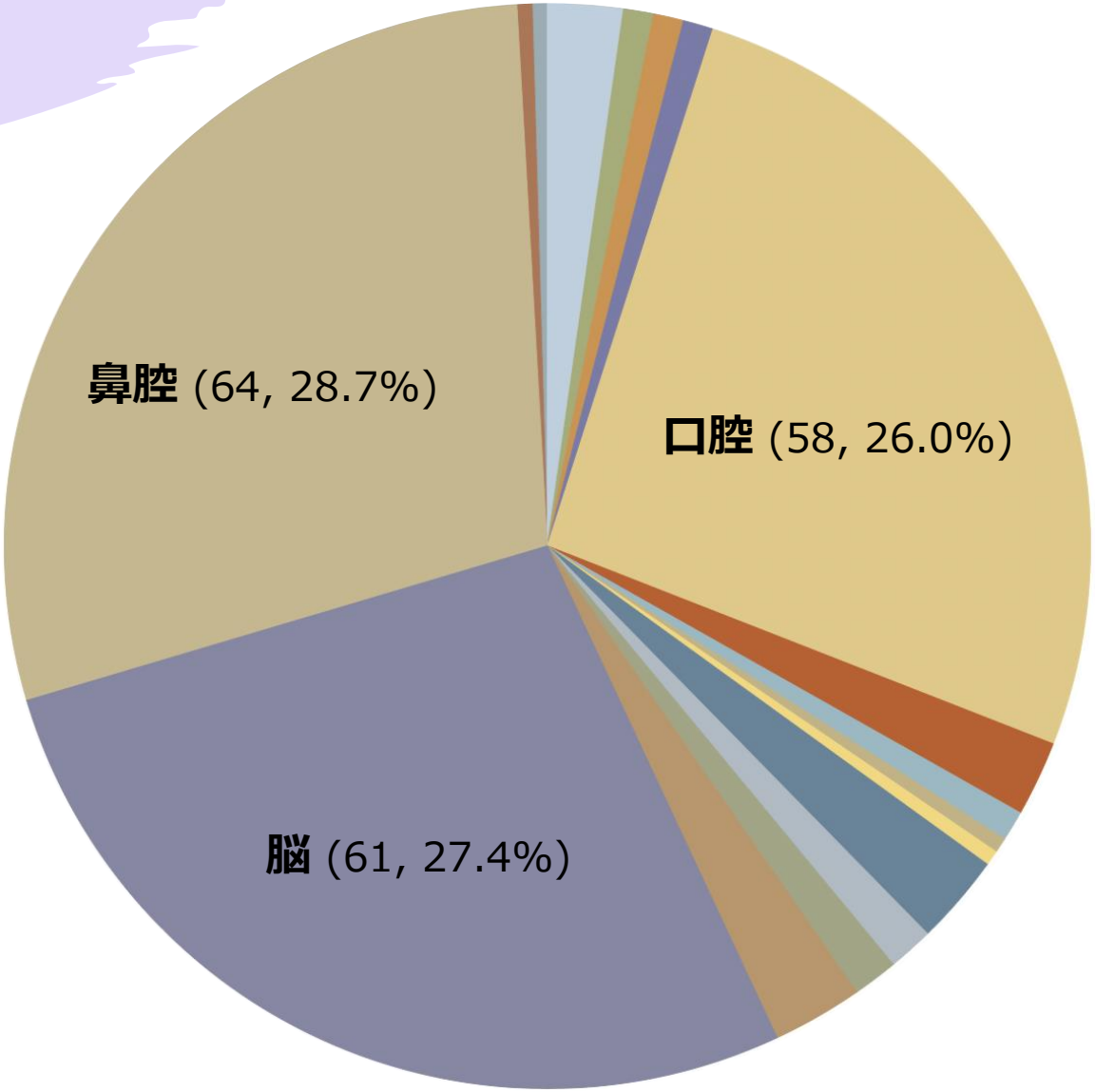

SQAP放射線治療

治療部位（猫）

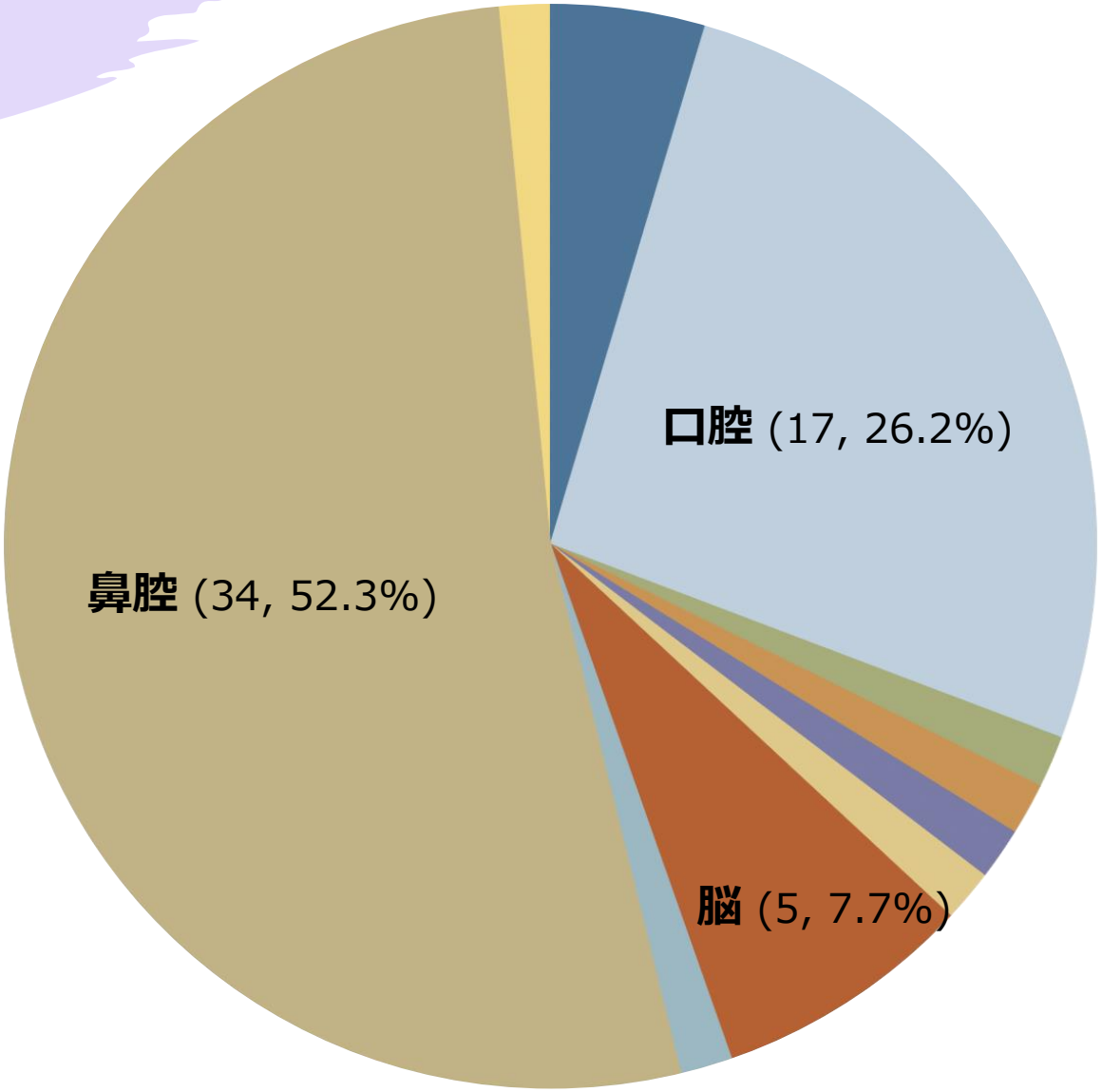

SQAP放射線治療

がん種（鼻腔内腫瘍）

犬

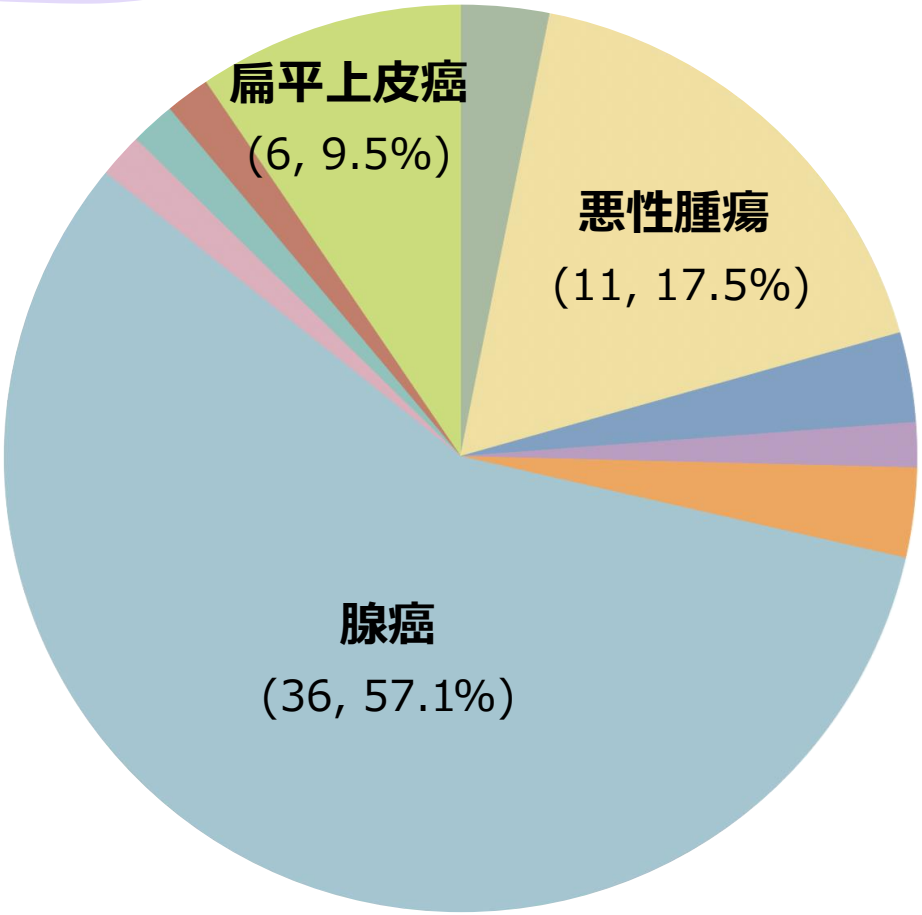

猫

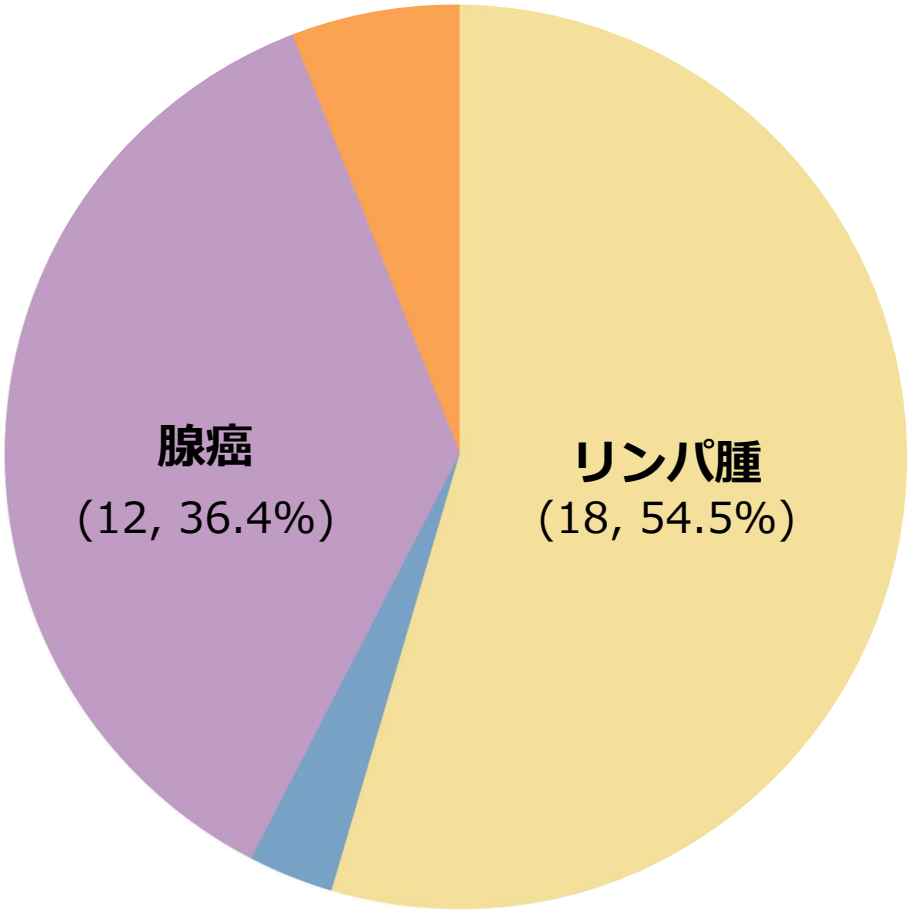

SQAP放射線治療

がん種（口腔内腫瘍）

犬

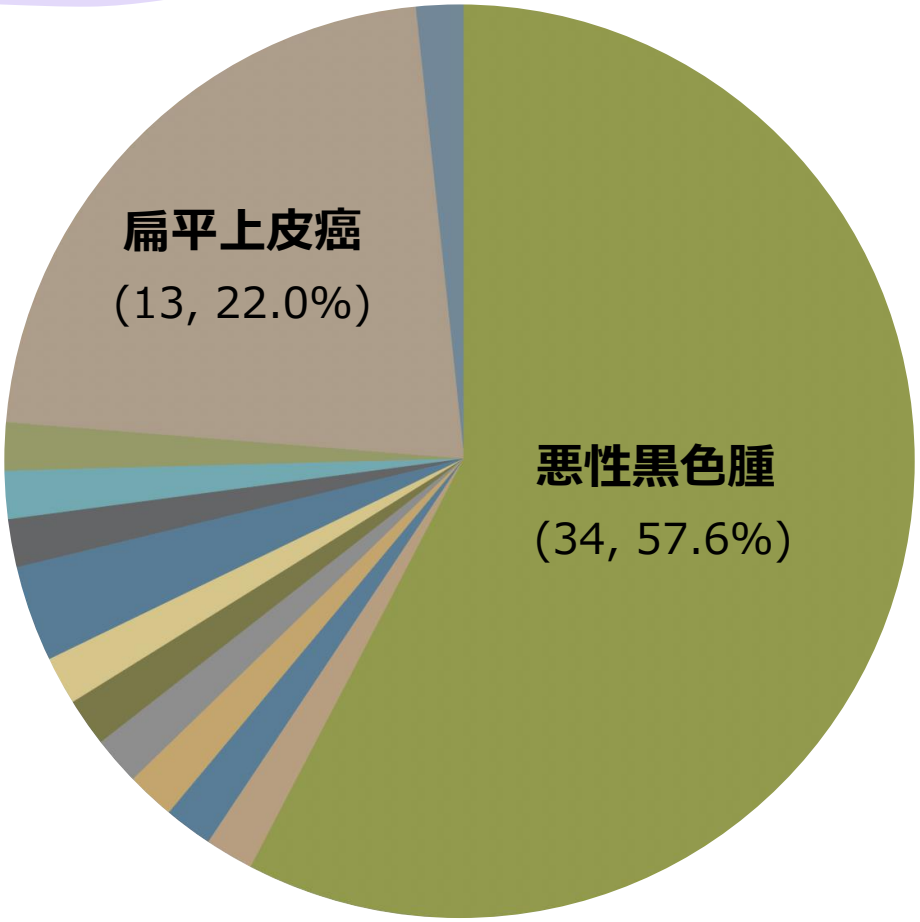

猫

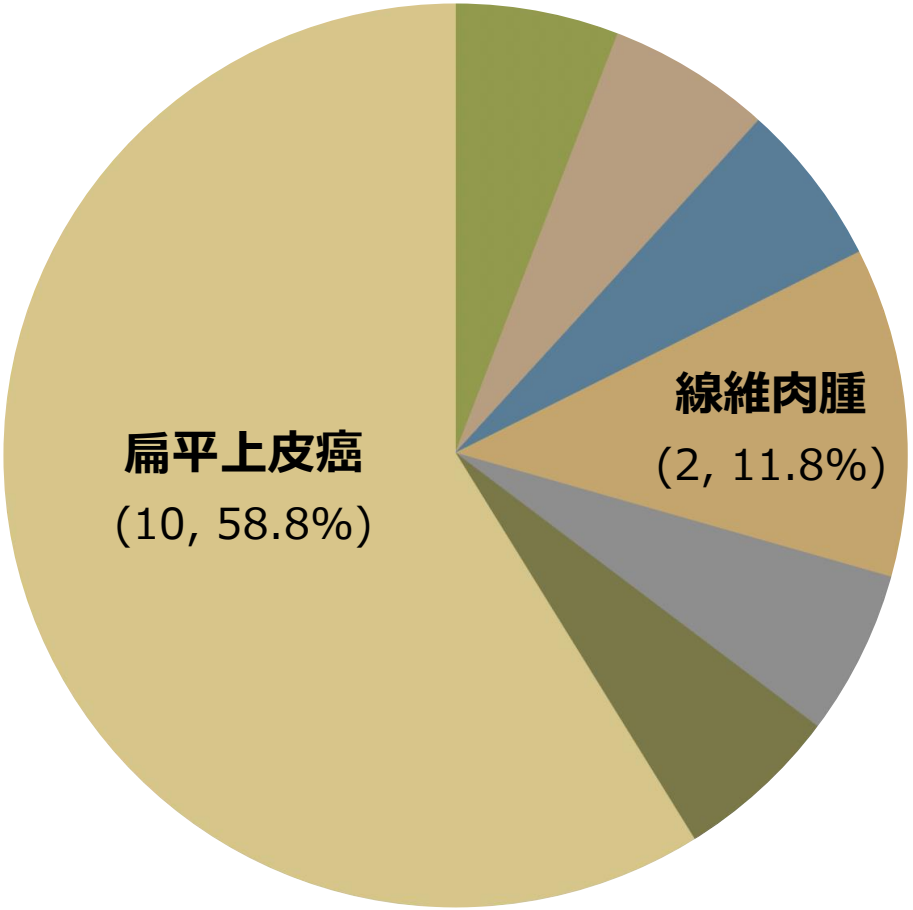

SQAP放射線治療の実際

SQAPの投与

用量：4.0 mg/kg
投与：放射線治療15～30分前に５分かけて静注
麻酔：プロポフォールで麻酔導入し、イソフルランで麻酔維持

放射線治療

LINAC 4 MV X線
　36 Gy　6分割
　28～32 Gy　４分割

放射線治療 1～1.5ヶ月後に再度CT検査

Toshiba, PRIMUS Mid-Energy™

猫の鼻腔内リンパ腫の一例

*SQAP*を日常使用するように
なったきっかけ



症例

猫の鼻腔内リンパ腫　初診時

猫の鼻腔内リンパ腫　初診時CT所見



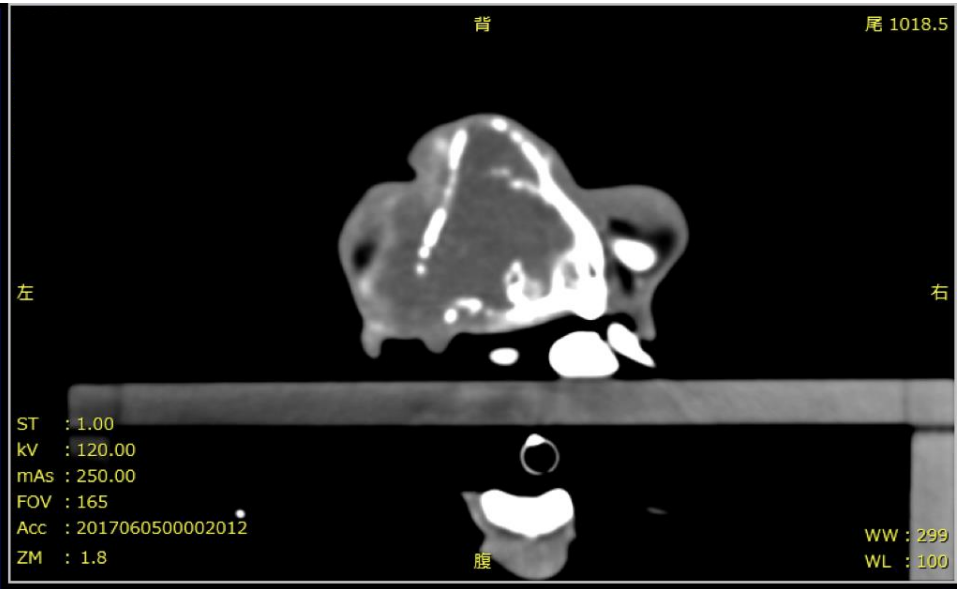

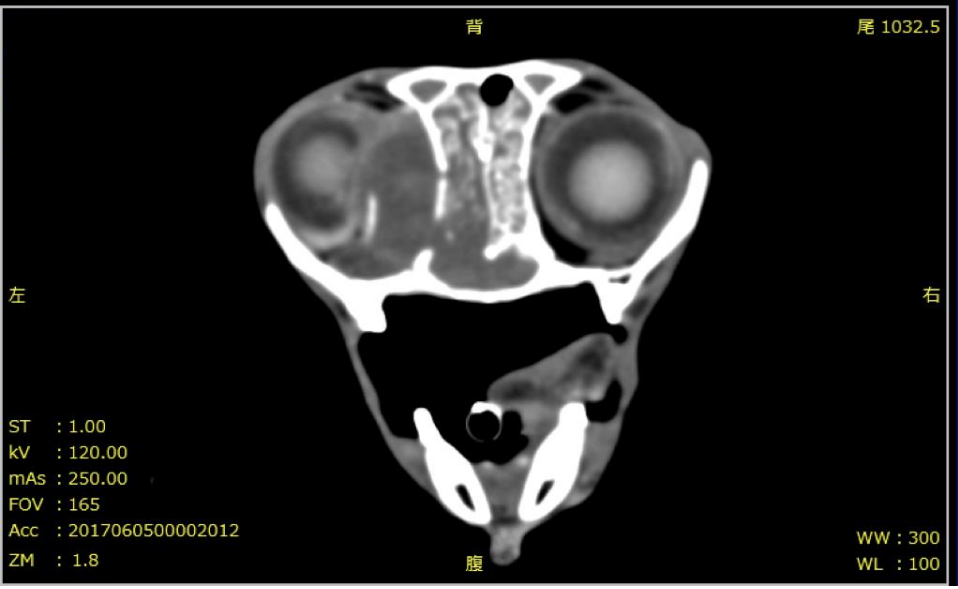

猫の鼻腔内リンパ腫 放射線治療終了時

一時縮小後、再増大、放射線耐性 → SQAP併用で再照射

SQAP放射線治療（再照射）　開始１週間後

猫の口腔内扁平上皮癌

放射線治療が効きにくい腫瘍

猫の口腔内扁平上皮癌

14例 (舌扁平上皮癌は除く)

SQAP投与群 7頭 (2017/8～2019/4)

・雑種、メインクーン（10～16歳）
・SQAPは飼い主の同意のもと投与

SQAP非投与群 7頭 (2011/9～2017/7)

・雑種（6～17歳）

放射線治療の効果判定法

- 腫瘍の肉眼所見をもとに判定

- 放射線治療1ヶ月後 腫瘍の消失、縮小、変化なし、増大の4段階に分類
  - ✓腫瘍消失：肉眼病変の消失をもって判定
  - ✓腫瘍縮小：口腔鼻腔瘻の形成、上顎骨や下顎骨の露出をもって判定

SQAP非投与群　肉眼所見
左上顎 15歳 雑種

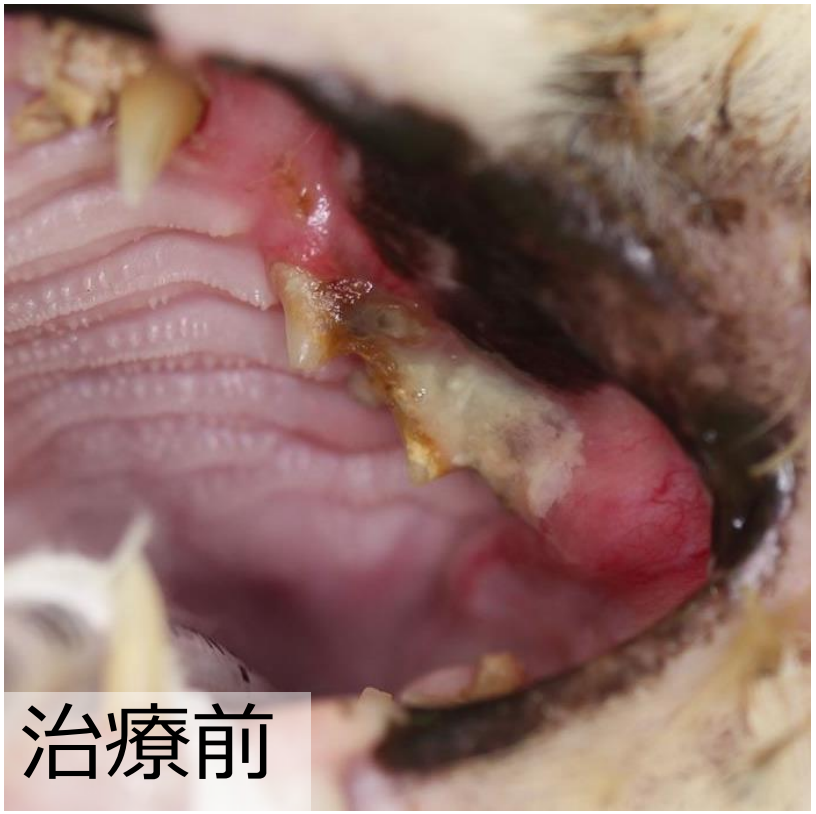

治療後の変化：腫瘍増大

SQAP使用群 ①　肉眼所見
右上顎 雑種 14歳

治療後の変化：縮小、上顎骨露出

SQAP使用群①　CT所見
右上顎 雑種 14歳

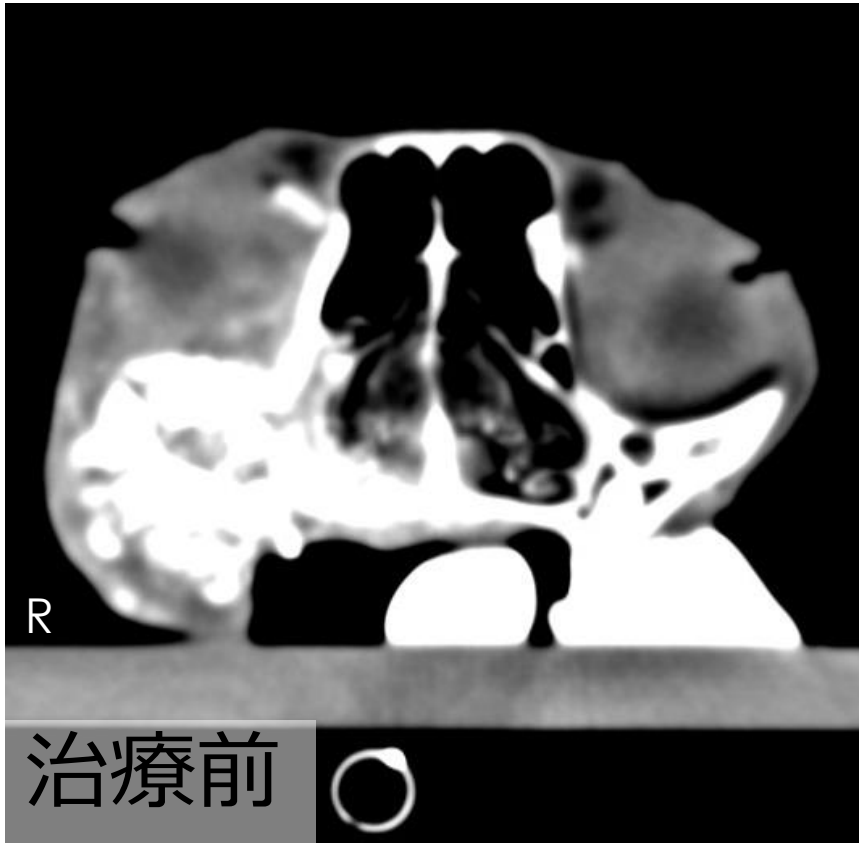

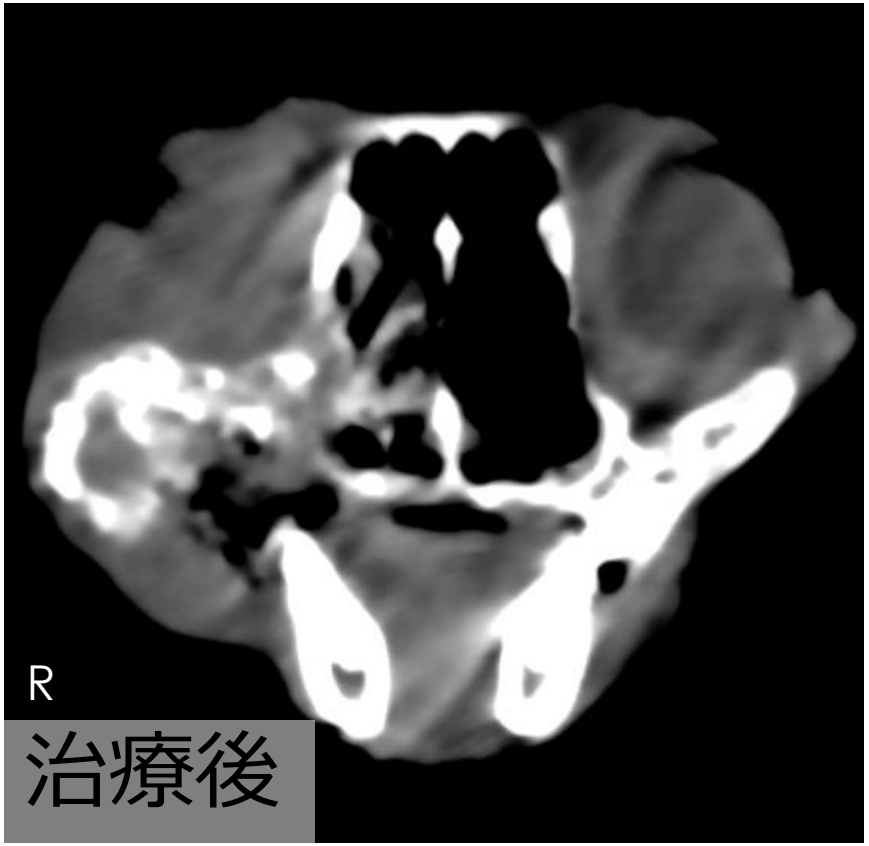

治療後の変化：縮小、腫瘍内部に空隙

SQAP使用群②　肉眼所見
右上顎 12歳 雑種

治療後の変化：消失、口腔鼻腔瘻形成

SQAP使用群②　CT所見
右上顎 12歳 雑種

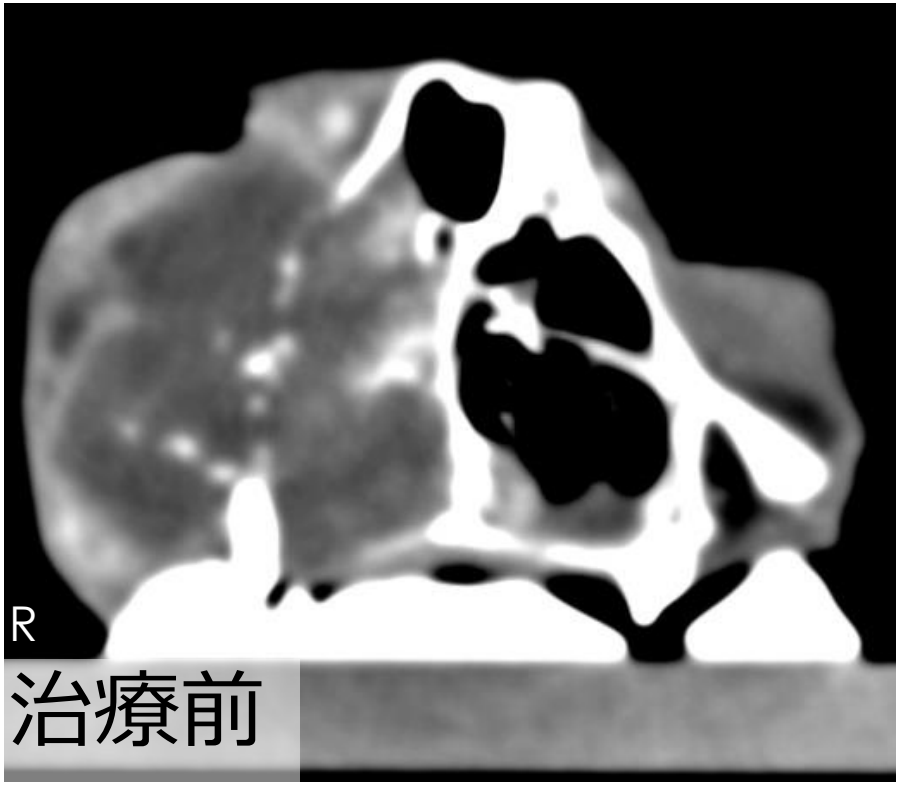

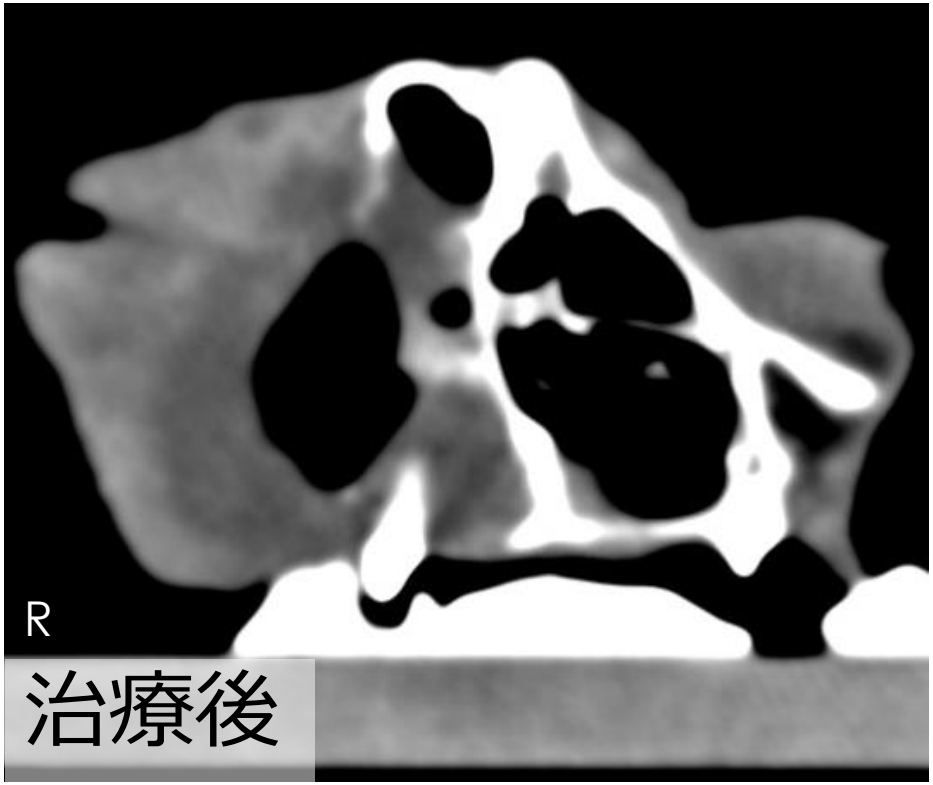

治療後の変化：縮小、口腔鼻腔瘻形成

猫の口腔内扁平上皮癌

SQAP放射線治療の効果

SQAP非使用群

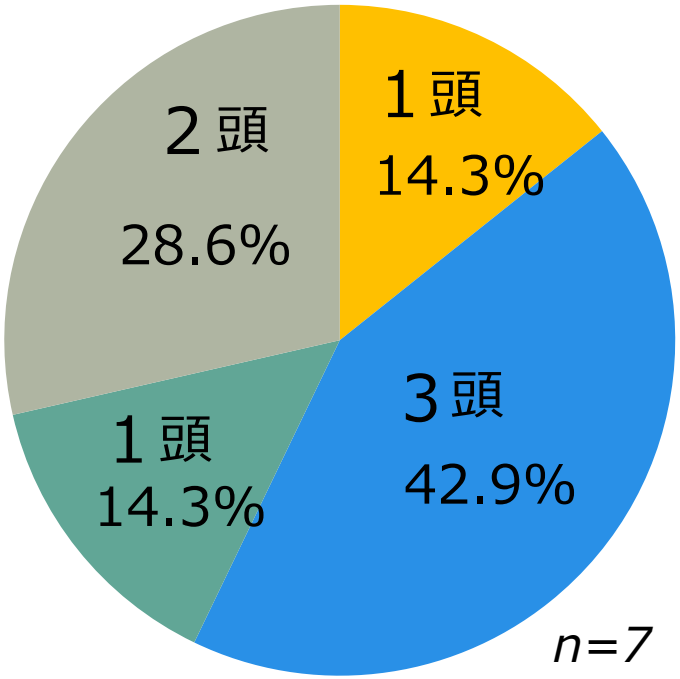

SQAP使用群

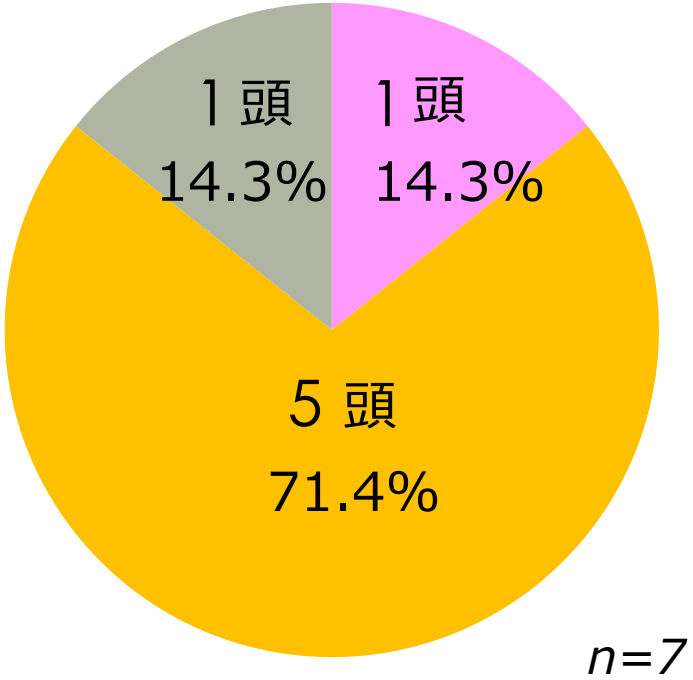

縮小効果は１頭のみ

ほとんどの症例で顕著な縮小

犬の高分化型線維肉腫

放射線が効きにくい腫瘍

症例

スタンダード・プードル
性別： ♂
年齢： 8歳齢
体重： 21.65 kg

主訴：5か月前より左上顎の変形に気が付く
病理組織学的検査にて、高分化型線維肉腫と診断

外科不適応として放射線治療のため紹介

初診時CT検査　（第1病日）

SQAP放射線治療の効果（CT）

第１病日 （治療前）	第75病日 （治療終了40日後）	第143病日 （治療終了108日後）

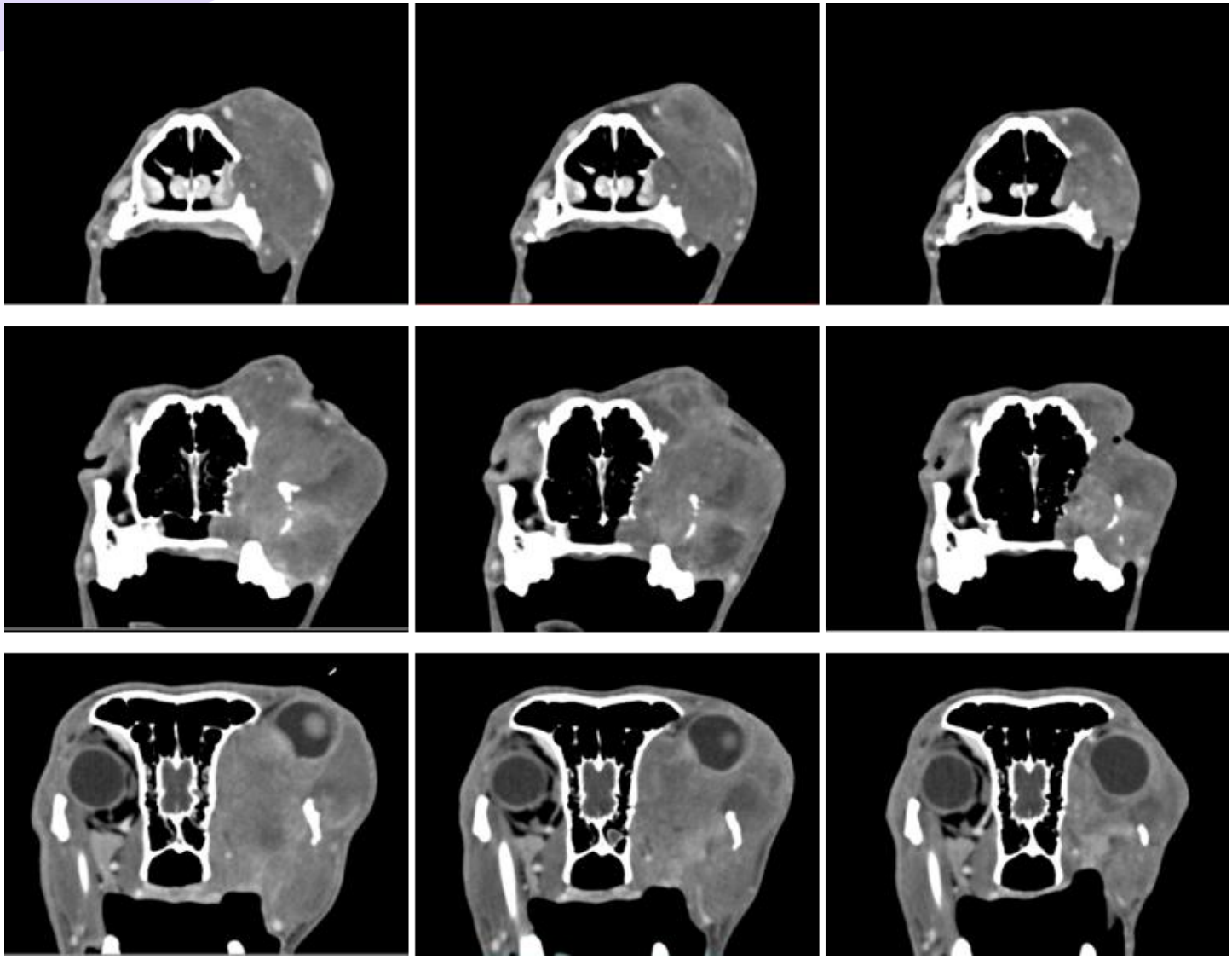

SQAP放射線治療後の顔貌

第75病日
（治療終了40日後）

第96病日
（治療終了61日後）

第143病日
（治療終了108日後）

第264病日
（治療終了229日後）

SQAP放射線治療の効果（CT）

第264病日
（治療終了229日後）

第315病日
（治療終了278日後）

第397病日
（再治療終了49日後）

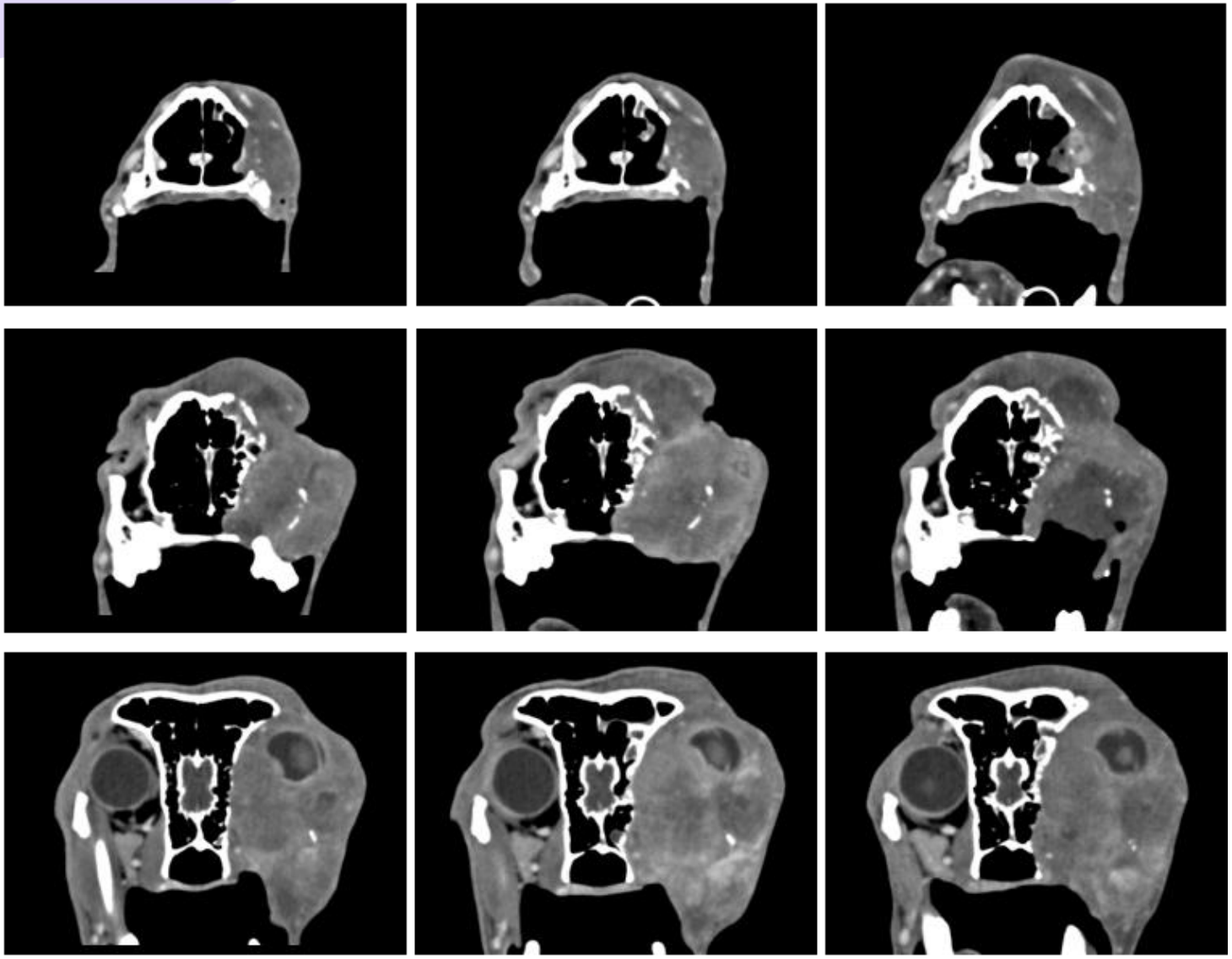

第461病日
死亡

犬の鼻腔内腺癌

放射線治療がもっとも適用される腫瘍

鼻腔内腺癌のRT後 腫瘍縮小率

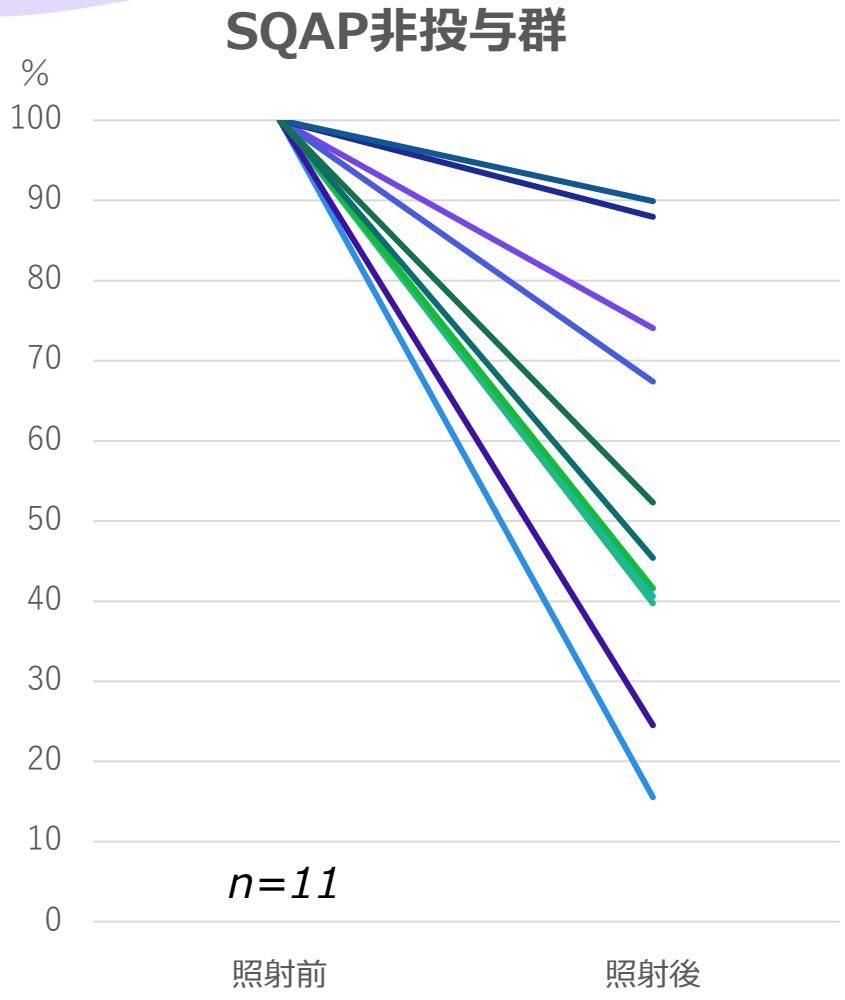

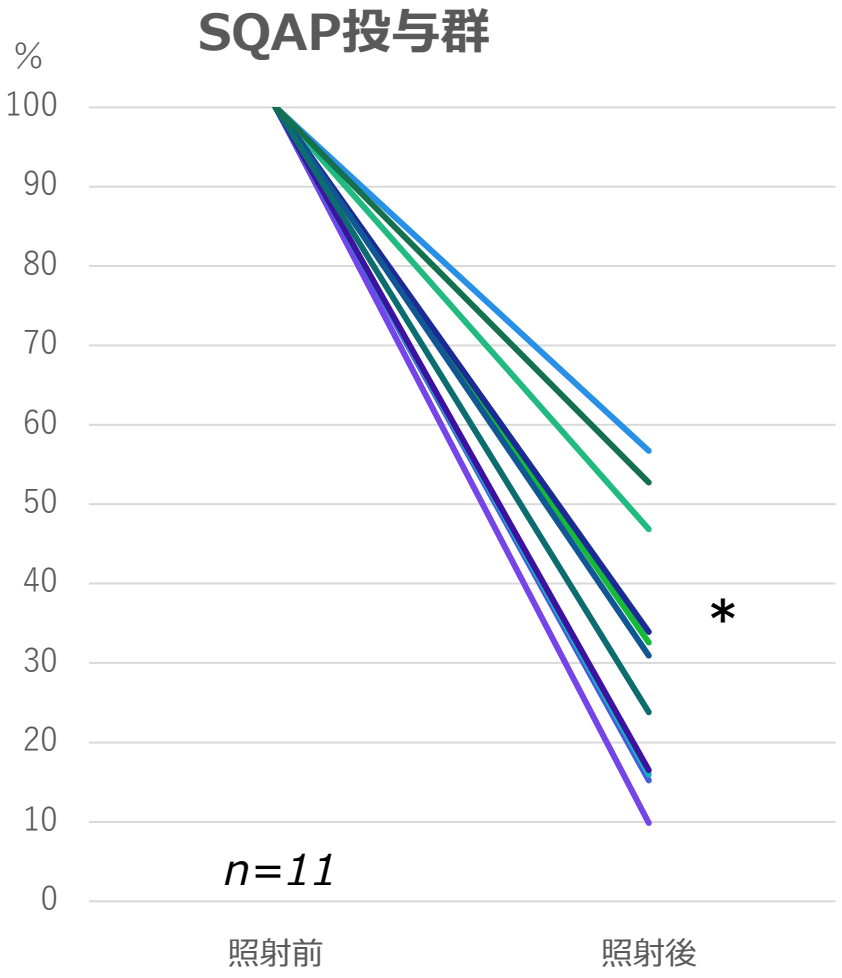

＊:P=0.0205 （非投与群との比較）

副作用

- 血管刺激、血管痛
- 血管外漏出により浮腫（数日で回復）
- 急速静注で房室ブロックによる心拍数低下

- 血液検査値に現れる副作用は観察されず